500

ESTOMAC

L'estomac est une vaste poche musculeuse qui reçoit les aliments les modifie en les faisant passer à l'état de chyme et les pousse dans le duodénum.

CONFIGURATION EXTÉRIEURE

Il va de l'oesophage dont le sépare le cardia au duodénum dont le sépare le pylore. Il occupe la plus grande partie de la loge sous-phrénique gauche.

Vu à l'écran radioscopique, donc un peu allongé par le poids de la bouillie barytée, il est constitué de deux parties : l'une grande, verticale, située à gauche de la colonne vertébrale ; l'autre, représentant un petit tiers de l'estomac, est coudée sur la première à angle droit ou même légèrement aigu. Cette portion se porte ainsi de gauche à droite devant la colonne vertébrale et dépasse la ligne médiane. Elle est oblique à droite, en haut et en arrière.

On distingue dans l'estomac plusieurs segments : à la partie supérieure, immédiatement au-dessous du cardia, le fundus, puis au-dessous d'elle le corps de l'estomac. Enfin la partie transversale de l'estomac va en se rétrécissant progressivement jusqu'au pylore, c'est l'antre pylorique.

Ainsi constitué, l'estomac présente à étudier deux orifices, deux faces, l'une antérieure, l'autre postérieure, et deux bords, l'un droit ou petite courbure, l'autre gauche ou grande courbure.

REPÈRES SQUELETTIQUES

La partie cardiaque répond en général en arrière au flanc gauche de la 10e vertèbre thoracique et en avant à la 7e articulation chondro-sternale gauche. Le fundus remonte jusqu'à la 5e côte. Le corps de l'estomac se projette en moyenne entre la ligne para-sternale gauche et la ligne axillaire antérieure. Il descend jusqu'à un niveau très variable selon son degré de réplétion et de distension ; normalement, à l'écran, son fond affleure la ligne bis-iliaque.

La partie pylorique est ordinairement devant le flanc droit de la première vertèbre lombale, se projetant en avant sur la ligne para-sternale droite, à mi-chemin entre le processus xiphoïde et l'ombilic. Mais souvent il est plus bas.

PARTIE CARDIAQUE

La partie cardiaque est un orifice ovalaire à grand axe oblique en bas et à droite. Extérieurement il n'est indiqué que par une encoche entre le bord gauche de l'oesophage et le fundus. Intérieurement à cette encoche correspond un repli valvulaire qui n'obture pas l'orifice. La vraie fermeture supérieure de l'estomac est constituée par la traversée diaphragmatique de l'oesophage.

PARTIE PYLORIQUE

La partie pylorique regarde à droite, en arrière et en haut, et est constituée par un sphincter puissant. On le reconnaît à ce qu'il est plus vasculaire que le reste de l'estomac ; on le reconnaît surtout à la palpation qui en révèle l'épaisseur. Intérieurement, vu du côté gastrique, il va en se rétrécissant comme un entonnoir ; vu du côté duodénal, le sphincter pylorique est à pic.

RAPPORTS DE LA FACE ANTÉRIEURE

L'estomac est en partie caché à gauche par le bord inférieur des côtes, en partie masqué à droite par le foie ; seule, sa partie moyenne est derrière la paroi abdominale antérieure.

Scanned by CamScanner

Derrière le bord inférieur des côtes, il faut noter la présence du récessus pleural costodiaphragmatique qui empêche de réséquer largement le rebord costal pour découvrir le fundus de l'estomac. On ne peut réséquer que la 10e côte et le cartilage de la 9e.

Quant au poumon, il n'atteint la 7e côte que sur la ligne axillaire antérieure. Au-dessous de lui, existe à la percussion une sonorité due à la poche à air de l'estomac et qui répond à « l'espace de Traube ».

Le rebord inférieur du foie descend jusqu'à une ligne unissant l'extrémité de la 9e côte droite à celle de la 7e côte gauche.

Entre foie et rebord costal, l'estomac est donc derrière la paroi abdominale et peut être palpé et percuté. En bas, il descend jusqu'au contact du côlon transverse. Or celui-ci ne remonte jamais plus haut que l'horizontale unissant les 9e côtes. La zone comprise entre cette horizontale, le rebord costal gauche et le bord inférieur du foie constitue le « triangle de Labbé ».

RAPPORTS DES BORDS

Une fois l'abdomen ouvert, pour découvrir l'estomac, il faut relever le foie et abaisser le côlon transverse. D'autre part la main gauche, introduite entre estomac et rebord costal, atteint la rate. On se rend ainsi aisément compte que la petite courbure est unie au foie par le petit omentum et que la grande courbure est unie, dans sa portion verticale, par le ligament gastrosplénique au hile de la rate et, dans sa portion horizontale, par le ligament gastro-colique au côlon transverse, ces deux ligaments se continuant d'ailleurs insensiblement l'un avec l'autre.

Le long de la petite courbure, entre les deux feuillets du petit omentum cheminent les rameaux terminaux des artères gastrique gauche et gastrique droite anastomosées, avec leurs veines, et les noeuds lymphatiques gastriques gauche.

Le long de la grande courbure, chemine de même l'arcade anastomotique des deux artères gastro-omentales droite et gauche accompagnées de leurs veines et de leurs chaînes lymphatiques.

RAPPORTS DU FUNDUS

Le fundus de l'estomac est situé au-dessous du diaphragme qui le sépare de la base du péricarde. On conçoit donc bien qu'une grosse dilatation de l'estomac puisse refouler le coeur et provoquer des troubles fonctionnels assez sérieux.

Ce fundus est fixé au diaphragme par un « ligament suspenseur de l'estomac ». (...)

RAPPORTS DE LA FACE POSTÉRIEURE

La face postérieure est libre dans toute son étendue, sauf tout en haut, au niveau du « ligament suspenseur de l'estomac ». Elle répond à la bourse omentale. Celle-ci étant virtuelle, l'estomac repose, par l'intermédiaire d'un feuillet péritonéal, sur la paroi postérieure de la bourse omentale : donc de haut en bas, cette face reposera sur le diaphragme, puis sur le rein et la glande supra-rénale gauches qui sont rétro-péritonéaux, ensuite sur le pancréas qui est inclus dans la paroi postérieure de ce sac, enfin sur le mésocôlon transverse qui est derrière la paroi postérieure du sac et sépare l'estomac de l'angle duodéno-jéjunal.

Un fait à retenir est la relation existant entre estomac et pancréas. Non seulement le fond de l'estomac lui répond, mais encore l'antre ou canal pylorique et le pylore lui-même. Or, un ulcère de la face postérieure de l'estomac, lorsqu'il a rongé toute l'épaisseur de la paroi gastrique, peut se trouver « bouché » par le tissu pancréatique ; de même d'ailleurs qu'un ulcère de la petite courbure peut se trouver « bouché » par le foie.

Scanned by CamScanner

Enfin, à gauche, la paroi postérieure de l'estomac, toujours par l'intermédiaire de la bourse omentale, répond à la face antéro-interne de la rate.

STRUCTURE

L'estomac est composé de quatre tuniques superposées qui sont, en allant de dehors en dedans : la séreuse péritonéale, une tunique musculaire, une tunique sous-muqueuse (...), et enfin une tunique muqueuse.

La tunique musculaire est formée de trois plans de fibres : un plan superficiel formé de fibres longitudinales, un plan moyen de fibres circulaires, particulièrement nombreuses au niveau de la partie pylorique où elles constituent le sphincter pylorique, enfin un plan profond de fibres obliques.

La muqueuse de l'estomac est rouge sur le vivant. Lorsqu'elle est distendue, elle se montre hérissée de petits mamelons de 3 à 4 millimètres de diamètre ; lorsque l'estomac est vide, à ces mamelons s'ajoutent de nombreux plis qui s'entrecroisent dans des directions variées.

La coloration de la muqueuse gastrique fait brusquement place au niveau du cardia à la couleur rose pâle de la muqueuse oesophagienne ; du côté duodénal, c'est la « valvule pylorique » soulevée par le sphincter qui marque le mieux la limite de l'estomac.

VAISSEAUX ET NERFS

(...). L'estomac est irrigué par quatre artères principales, complétées, par le groupe des vaisseaux courts.

La petite courbure est irriguée par le cercle anastomotique de l'artère gastrique gauche et de l'artère gastrique droite venue de l'artère hépatique commune.

La grande courbure est irriguée dans sa partie horizontale par le cercle anastomotique entre l'artère gastro-omentale droite venue de l'artère gastro-duodénale, issue de l'artère hépatique commune, et l'artère gastro-omentale gauche, rameau de l'artère splénique. La partie verticale de la grande courbure est irriguée par le groupe des vaisseaux courts venus de l'artère splénique.

Les veines homologues sont toutes tributaires du système porte, mais deux d'entre elles ne suivent pas exactement le même trajet que l'artère homonyme (...).

Les lymphatiques de l'estomac vont à trois groupes ganglionnaires les noeuds lymphatiques gastriques gauches, les noeuds lymphatiques gastriques droits et les noeuds lymphatiques pancréatico-spléniques.

Les nerfs de l'estomac proviennent de deux sources :

- du tronc sympathique : ce sont des filets venus du plexus coeliaque et qui accompagnent les différentes artères de l'estomac ;

- du nerf vague, et nous allons les décrire ici. Les deux nerfs vagues fournissent des rameaux à l'estomac. Le nerf vague gauche se divise sur la face antérieure de l'estomac en plusieurs filets qui descendent parallèlement le long de la petite courbure, en avant des vaisseaux gastriques gauches, sous la tunique séreuse, mais n'atteignent pas le pylore. Le nerf vague droit a une distribution semblable sur la face postérieure, mais est moins important. La région pylorique est donc uniquement innervée par le sympathique.

Les deux nerfs vagues et le tronc sympathique s'anastomosent entre eux.

Scanned by CamScanner

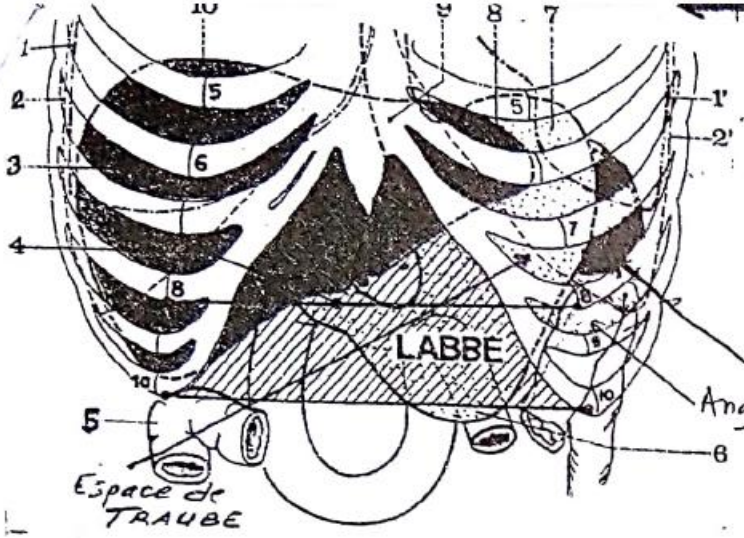

Rapports antérieurs de l'estomac. [EN PROJECT°]

1. Projection du poumon droit.
1'. Projection du poumon gauche.
2. Projection de la plèvre droite.
2'. Projection de la plèvre gauche.
3. Lobe droit du foie.
4. Projection du pylore.
5. Angle colique droit.
6. Petite tubérosité gastrique.
7. Grosse tubérosité gastrique.
8. Lobe gauche du foie.
9. Projection du cardia.
10. Pôle supérieur du foie.

PROJECTION SQUELETTIQUE
-Vue latérale-

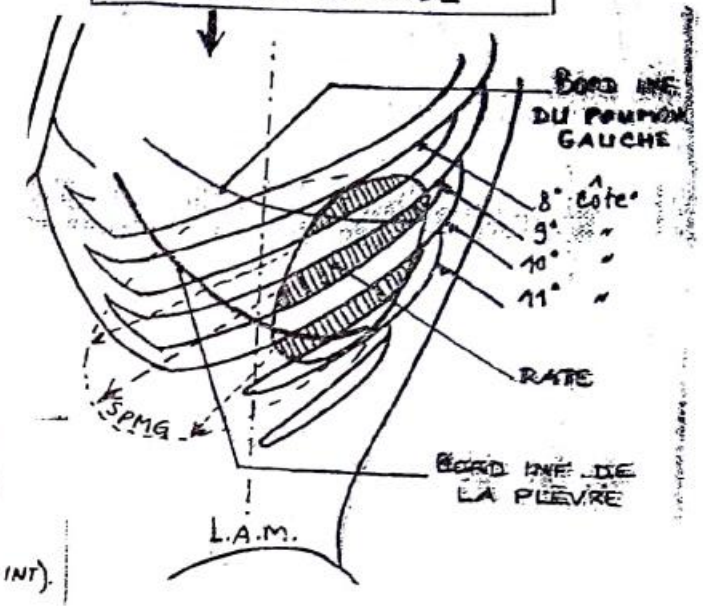

RATE
CONFIGURATION EXTÉRIEURE

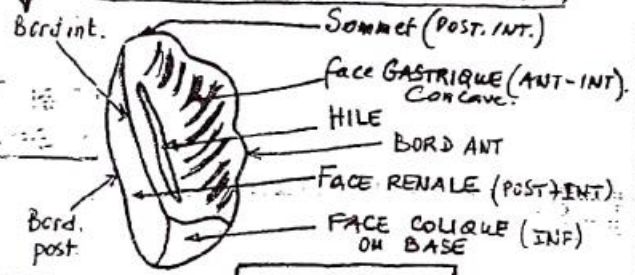

Vue interne

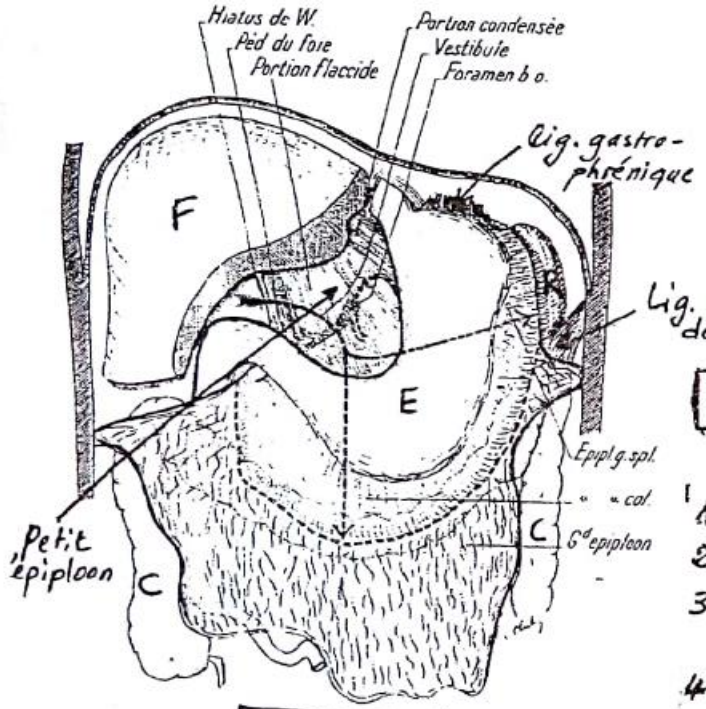

Fig. 323. — Arrière-cavité des épiploons, de face.

→ Moyens de fixité

VUE ANT. SCHEMATIQUE DE L'ESTOMAC →

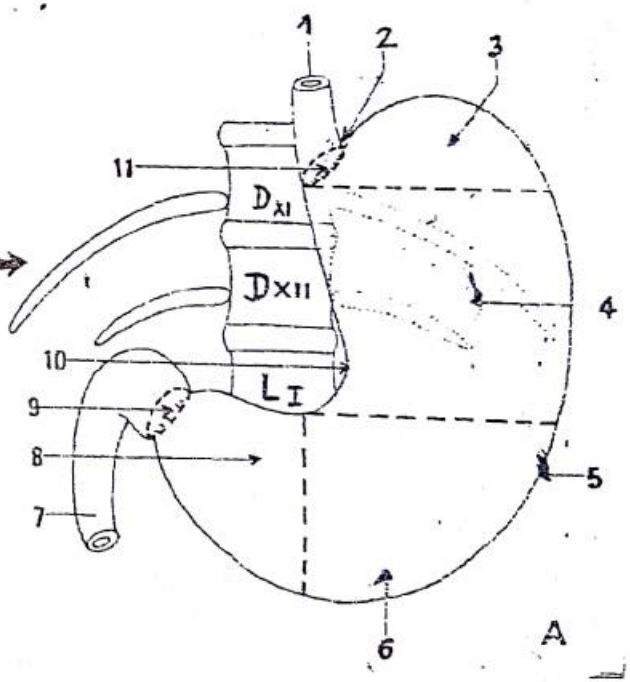

1. Oesophage abdominal
2. Incisure de His
3. Grosse tubérosité ou fundus
4. Corps
5. Grande courbure
6. Petite tubérosité
7. Duodénum
8. Antre pylorique
9. Pylore
10. Petite courbure
11. Cardia

Scanned by CamScanner

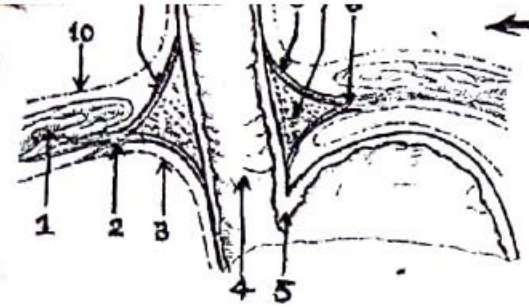

Coupe frontale schématique de l'hiatus œsophagien.

1. Portion droite du diaphragme.
2. Muscle de Rouget et Juvara droit.
3. Péritoine.
4. Cardio-œsophage.
5. Valvule de Gubaroff.
6. Muscle de Rouget et Juvara gauche.
7. Espace péri-œsophagien.
8. Gaine de Treitz et Leimer (côté gauche).
9. Gaine de Treitz et Leimer (côté droit).
10. Plèvre.

LES TROIS COUCHES MUSCUL

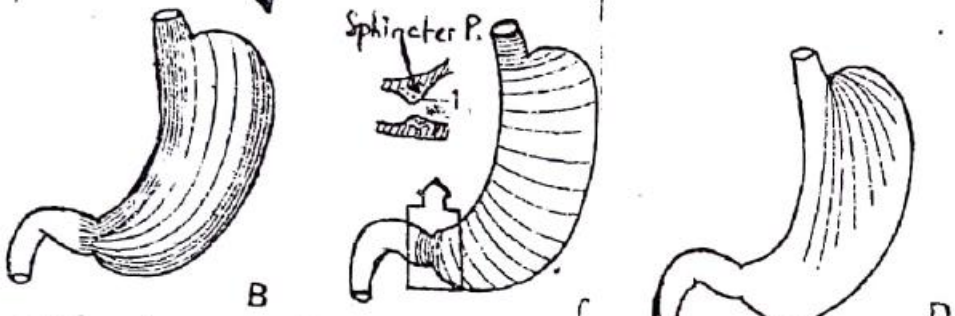

Fibres longitudinales — F. Circulaires — F. obliques

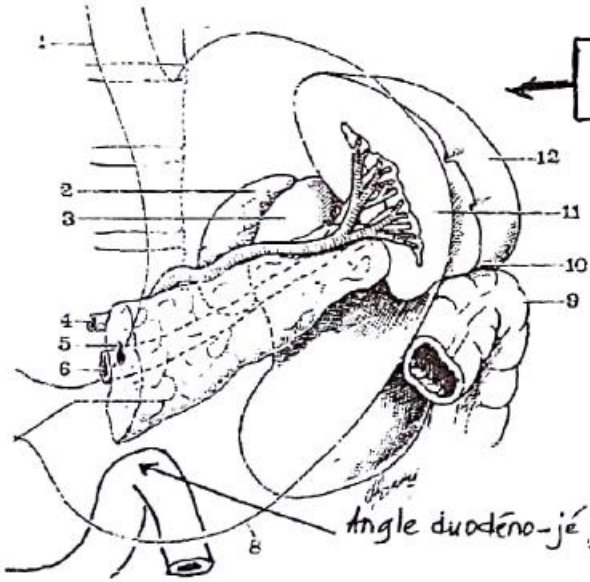

Rapports post. de l'estomac — Vue par transparence

1. Œsophage.
2. Surrénale gauche.
3. Pôle supérieur du rein gauche.
4. Artère splénique.
5. Canal de Wirsung.
6. Veine splénique.
7. Queue du pancréas.
8. Estomac.
9. Angle colique gauche.
0. Pôle inférieur de la rate.
1. Face interne de la rate.
2. Face externe de la rate.

VASCULARISATION ARTERIELLE ET LYMPHATIQUES (ESTOMAC et RATE)

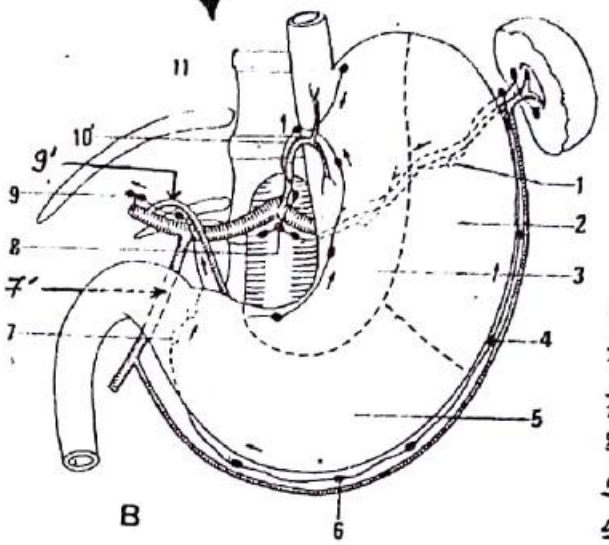

1. Chaîne splénique
2. Territoire splénique
3. Territoire de la Coronaire Stomachique
4. Ch. gastro-épiploïque G.
5. Territoire hépatique
6. Chaîne gastro-épiploïque D.
7. Gg. rétro-pyloriques
7'. Artère gastro-duodénale
8. Gg. coeliaques
9. Ch. hépatique
9'. Art. pylorique
10. Ch. coronaire stomachique
11. Gg. juxta-cardiaque

INNERVATION DE L'ESTOMAC

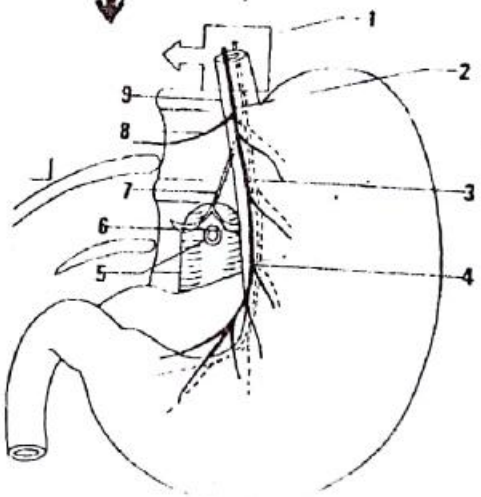

1. Nf. vague droit ou tronc vagal postérieur.
2. Nerf. vague g. ou tronc vagal antérieur.
3. Nerf principal de LATARJET (post.)
4. Nerf gastrique principal ant. (de LATARJET)
5. Tronc coeliaque
6. Gg. semi-lunaire nerveux (plexus coeliaque)
7. Branche coeliaque du X d.
8. Br. hépato-pylorique du X. g.

Scanned by CamScanner